



Nota técnica

Reconstrução de ruptura crônica do tríceps distal sob a configuração de dupla fileira: nota técnica[☆]

Alexandre Firmino Paniago^a, Thiago Medeiros Storti^{a,*}, Rafael Salomon Silva Faria^a,
Dennys Carlos Aragão de Moraes^a e Murillo Pablo de Souza^b

^a Instituto do Ombro de Brasília, Brasília, DF, Brasil

^b Clínica Videre, Brasília, DF, Brasil

INFORMAÇÕES SOBRE O ARTIGO

Histórico do artigo:

Recebido em 25 de agosto de 2014

Aceito em 6 de outubro de 2014

On-line em xxx

Palavras-chave:

Traumatismos dos tendões

Tendões/cirurgia

Cotovelo

R E S U M O

Rupturas do tríceps distal são incomuns e podem ser de difícil diagnóstico, especialmente as parciais. Métodos de imagem, como USG e RNM, devem ser usados para a confirmação diagnóstica e para definição da extensão da lesão. O tratamento de escolha para as rupturas completas do tríceps é o cirúrgico, diferentemente das parciais, que dependem de fatores como dor, déficit funcional e expectativas do paciente. Descrevemos o caso de um paciente com ruptura parcial do tríceps distal após queda ao solo. Não foi diagnosticado no momento do primeiro atendimento e evoluiu com dor e grande perda funcional. O procedimento cirúrgico foi feito após nove meses do trauma, com a reconstrução do tríceps por meio de reforço com o tendão do semitendíneo ipsilateral e fixação no olécrano sob a configuração de dupla fileira. O paciente permaneceu imobilizado com tipoia por uma semana e iniciou-se, a partir daí, o ganho de amplitude de movimento (ADM) passiva. Após três semanas foi liberado para o ganho de ADM ativa. O fortalecimento muscular iniciou-se após 12 semanas. Após seis meses do procedimento cirúrgico o paciente apresenta-se sem dor, ADM completa, força de extensão do cotovelo grau V e hipertrofia do tríceps. A técnica descrita se mostrou útil para o tratamento de rupturas do tendão do tríceps distal.

© 2015 Sociedade Brasileira de Ortopedia e Traumatologia. Publicado por Elsevier Editora Ltda. Todos os direitos reservados.

Reconstruction of chronic tearing of the distal triceps using the double-row configuration: technical note

A B S T R A C T

Tearing of the distal triceps is uncommon and may be difficult to diagnose, especially in situations of partial tearing. Imaging methods such as ultrasonography and magnetic resonance imaging should be used to confirm the diagnosis and define the extent of the injury. The preferred treatment for complete tearing of the triceps is surgical, unlike in cases of

Keywords:

Tendon injury

Tendon surgery

Elbow

[☆] Trabalho feito no Serviço de Cirurgia de Ombro e Cotovelo, Hospital Ortopédico e Medicina Especializada (HOME), Brasília, DF, Brasil.

* Autor para correspondência.

E-mail: thiago.storti@hotmail.com (T.M. Storti).

<http://dx.doi.org/10.1016/j.rbo.2015.04.001>

0102-3616/© 2015 Sociedade Brasileira de Ortopedia e Traumatologia. Publicado por Elsevier Editora Ltda. Todos os direitos reservados.

partial tearing, in which the treatment depends on factors such as pain, functional deficit and the patient's expectations. Here, we describe the case of a patient with partial tearing of the distal triceps after falling to the ground, which was not diagnosed at the time of first attendance and evolved with pain and great functional loss. The surgical procedure was performed nine months after the injury, with reconstruction of the triceps by means of reinforcement using the tendon of the ipsilateral semitendinosus and fixation in the olecranon using the double-row configuration. The patient remained immobilized using a sling for one week and then gains in passive range of motion (ROM) were introduced. Three weeks later, the patient was released for gains in active ROM. Muscle strengthening was started after 12 weeks. Six weeks after the surgical procedure, the patient was free from pain and presented complete ROM, grade V elbow extension force and hypertrophy of the triceps. The technique described here was shown to be useful for treating tears of the tendon of the distal triceps.

© 2015 Sociedade Brasileira de Ortopedia e Traumatologia. Published by Elsevier Editora Ltda. All rights reserved.

Introdução

A ruptura do tendão do tríceps distal é uma lesão rara, que representa menos de 1% das lesões tendíneas dos membros superiores.¹ Devido a isso, observamos poucos trabalhos na literatura que definam padrões de tratamento e comparação entre as formas de tratamento. A lesão se dá geralmente como uma avulsão em sua inserção óssea no olécrano e, mais raramente, como uma lesão intramuscular² ou na junção musculotendínea.³ O mecanismo de lesão é a queda com a mão estendida, mas o trauma direto ao aspecto posterior do cotovelo⁴ também tem sido descrito.

Os casos de rupturas completas são de tratamento cirúrgico, com reparo primário ou reconstrução. Já os casos de ruptura parciais frequentemente são de difícil diagnóstico logo após a lesão, geralmente é feito após longos períodos de dor e limitação funcional do membro.⁵ Métodos de imagem como USG e RNM usualmente são usados para o diagnóstico e a verificação da extensão da lesão.

O tratamento cirúrgico das lesões parciais geralmente é feito quando o paciente mantém-se sintomático a despeito do tratamento não cirúrgico. O reparo primário da lesão frequentemente é difícil nos casos em que um longo período de tempo se passa desde a lesão. Nesses casos é necessária a aplicação das técnicas de reconstrução tendínea.⁵

Este artigo apresenta a descrição de um paciente vítima de ruptura crônica do tendão distal do músculo tríceps braquial que foi submetido à reconstrução com enxerto do tendão do semitendíneo e fixação ao olécrano sob a configuração de dupla fileira, uma técnica que se mostrou reprodutível e de bom resultado.

Relato de caso

Paciente, 38 anos, vítima de queda ao solo durante prática esportiva havia nove meses, apresentava desde a queda dores e dificuldades nas tarefas que exigiam força de extensão do cotovelo, como empurrar a porta do carro para abri-la. Havia sido atendido inicialmente em outra instituição, não obteve

o diagnóstico da lesão, foi diagnosticado como contusão no cotovelo. Recebeu o diagnóstico correto após oito meses do trauma. Foi então encaminhado ao nosso serviço para o tratamento correto. Já havia feito tratamento conservador nesse período, sem melhoria do quadro.

Ao exame físico, apresentava abaulamento na região posterior do terço distal do braço, arco de flexoextensão completo, força de extensão do cotovelo grau IV e dor ao fazer a extensão contra resistência. RNM mostrava ruptura parcial da inserção do tendão do tríceps no olecrano (fig. 1).

Técnica cirúrgica

Foi indicado tratamento cirúrgico. Optou-se pela cirurgia de reconstrução do tendão lesado devido ao tempo da lesão e ao grau de retração das fibras rompidas. Foi usada a transferência do tendão do semitendíneo ipsilateral devido à familiaridade com a técnica e às características do tendão transferido.

O paciente foi posicionado na posição de decúbito dorsal devido à necessidade de retirada do tendão do joelho e o membro foi fixado ao posicionador de mesa (*Trimano*).

Foi feita uma incisão posterior longitudinal e isolamento e proteção do nervo ulnar. O tendão tricipital foi exposto, observou-se fina camada de fibras tendíneas ainda inseridas no olécrano e foi feita a desinserção dessas. O tendão do semitendíneo foi retirado através de pequena incisão longitudinal sobre a inserção dos tendões da pata de ganso e uso do *stripper* e transferido com reforço do tendão do tríceps distal entrelaçado nesse (fig. 2). O conjunto tríceps-enxerto foi inserido no olécrano através da configuração de dupla fileira, usaram-se duas âncoras bioabsorvíveis n° 2.9 mm na região mais anterior do olécrano, rentes e paralelas à superfície articular, e passaram-se seus fios em U através da porção mais proximal do tendão e duas suturas transósseas mais posteriores, com um fio de alta resistência n° 2 passado pelo conjunto tríceps-enxerto com sutura travada, com saída na extremidade mais distal do tendão (figs. 3 e 4). As suturas foram feitas com o cotovelo em 90° de flexão.

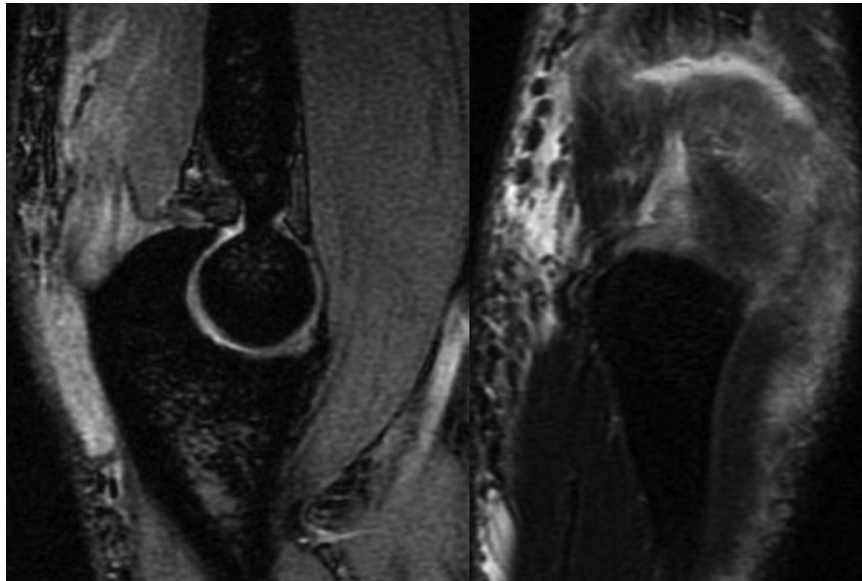


Figura 1 – Imagens da RNM (sagital e coronal) que mostram a ruptura parcial do tendão do tríceps distal.

O paciente foi mantido imobilizado com tipoia por uma semana e iniciaram-se, a partir daí, exercícios autopassivos. Após três semanas, foi iniciado o ganho de movimento ativo. Os exercícios de fortalecimento muscular se iniciaram após o terceiro mês de pós-operatório. Com seis meses de pós-operatório, foi feita nova RNM, que mostrava completa cicatrização tendínea (fig. 5).

O paciente evoluiu de forma bastante satisfatória, obteve o ganho completo do arco de movimento e atingiu força muscular grau V, livre de dores, e está bastante satisfeito com o tratamento feito.

Discussão

A ruptura do tendão distal do tríceps é uma lesão rara, representa menos de 1% de todas as rupturas tendíneas.¹ Existe pouca informação na literatura para guiar o tratamento cirúrgico. A média de idade de acometimento é de 36 anos (7-75), com predileção pelo sexo masculino (3:1).⁶

A lesão geralmente se dá devido a uma queda ao solo com o punho estendido, que gera uma contração excêntrica do tríceps.⁷ Uma força substancial geralmente é necessária para

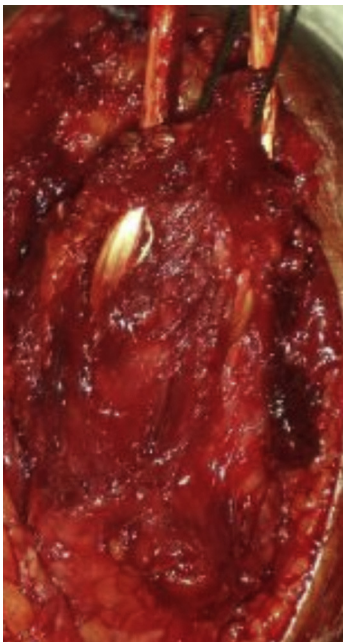


Figura 2 – Imagem intraoperatória que mostra o enxerto do semitendíneo entrelaçado no tendão tripicital.

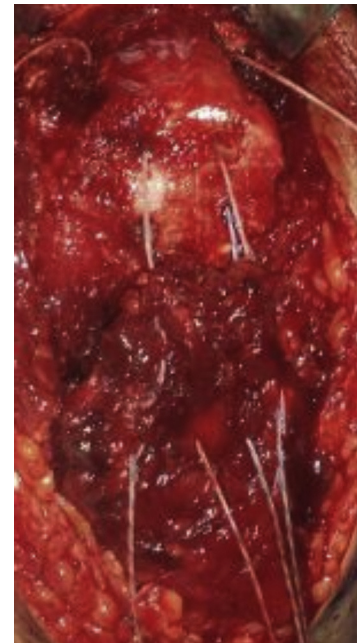


Figura 3 – Imagem intraoperatória que mostra o posicionamento das duas âncoras em posição anterior no olécrano e os dois túneis ósseos posteriores.

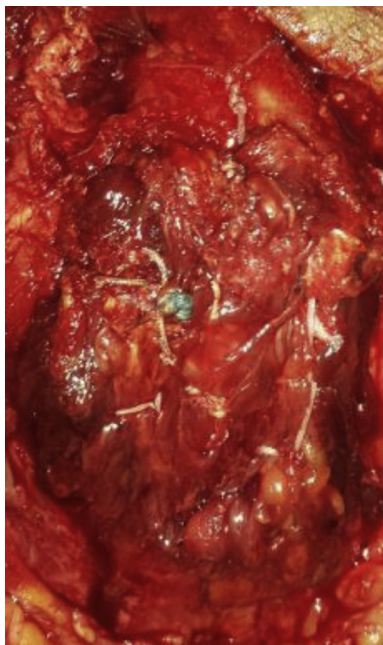


Figura 4 – Imagem intraoperatória que mostra a fixação final do tendão ao olécrano.

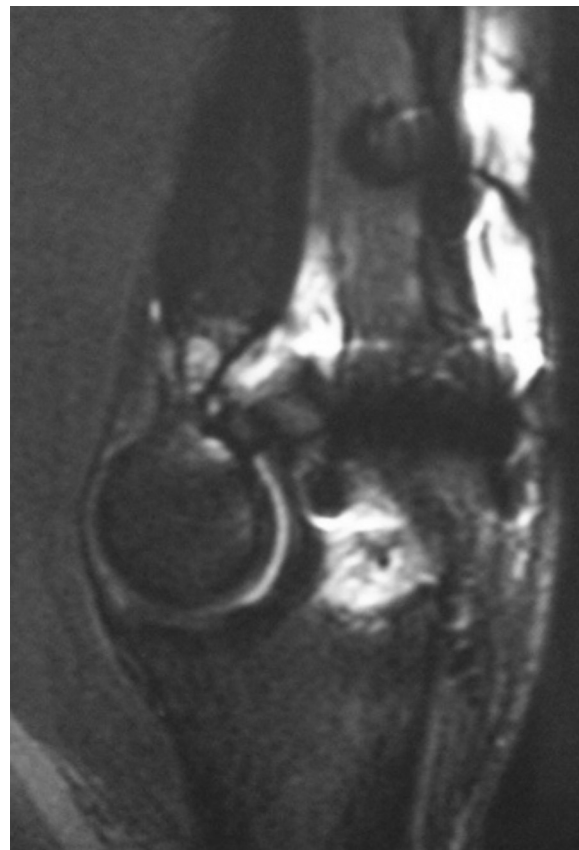

Figura 5 – RNM pós-operatória que mostra tendão cicatrizado no olécrano.

que o tendão do tríceps se rompa; entretanto, quando a integridade estrutural do tendão está alterada, a ruptura pode ocorrer em sequência a uma força mínima a moderada.⁷ Hiperparatireoidismo secundário a doença renal crônica, hipocalcemia, artrite reumatoide, osteogênese imperfeita, uso de anabolizantes e diabetes insulino-dependente são fatores sistêmicos que têm sido reportados como relacionados à ruptura do tendão do tríceps.⁷ Como fatores locais citados, os mais frequentes são injeções locais de corticoides, artrite degenerativa e bursite olecraniana.⁷

O diagnóstico de uma ruptura aguda do tríceps pode facilmente passar despercebido. Quando ocorre a ruptura, a extensão do cotovelo contra a gravidade é dificultada ou impossível. Um defeito palpável proximal ao olécrano pode ser detectado, mas o inchaço local nos casos agudos pode limitar sua identificação inicialmente.⁷

Os achados radiográficos associados à ruptura do tríceps distal são mínimos e avulsão de fragmento ósseo da ponta do olécrano é descrita na literatura, achado que pode ser muito útil no diagnóstico. A ressonância magnética permite acurada demarcação da extensão e localização da lesão e comumente é o exame de escolha para o diagnóstico.⁵ Finalmente, a ultrassonografia tem sido descrita como importante método diagnóstico para essas lesões devido ao fato de obter imagens dinâmicas e ser um método bastante mais barato em relação à ressonância, embora a qualidade das imagens dependa da técnica empregada.⁷

Na maioria dos casos, rupturas completas do tríceps distal são tratadas cirurgicamente, de forma imediata, por meio de reparo ou reconstrução.⁷ Já nos casos das rupturas parciais, o tratamento inicial é usualmente não cirúrgico. Quando uma parte ou todo o tendão está destacado da ulna proximal, na

presença de dor persistente, fraqueza ou déficit funcional, o tratamento cirúrgico primário deve ser considerado.⁸

Várias técnicas cirúrgicas têm sido descritas para o tratamento de rupturas parciais ou completas do tendão do tríceps. Reparo primário de uma ruptura completa aguda com sutura não absorvível com pontos travados através do tendão e passado por perfurações no olécrano tem sido proposto quando possível.⁸ O auto ou aloenxerto deve ser feito quando o reparo primário não é possível.⁸

O uso de enxerto de tendões flexores do joelho (semitendíneo e grácil) tem sido descrito na literatura para casos de rupturas crônicas ou recorrentes. Testes biomecânicos dos tendões flexores têm demonstrado significantes forças de carregamento. Os tendões do semitendíneo e grácil podem sustentar cargas máximas de 1216 e 838 N, respectivamente.⁹ A anatomia e as variações no comprimento e no diâmetro têm sido definidos. O diâmetro médio do semitendíneo é de 5,2 mm com uma área de secção transversal de 14 mm em média, enquanto o diâmetro do grácil é de 4,2 mm com área de secção transversal de 7,6 mm.⁹ O comprimento médio desses enxertos é bem superior a 30 mm.⁹ A maior força, a área de secção transversal e o comprimento dos autoenxertos dos flexores do joelho o estabelecem como o enxerto ideal quando comparado com os outros autoenxertos usados.⁶

Em uma série de van Riet et al.,⁷ casos de ruptura do tendão distal do tríceps foram identificados. Reconstrução foi necessária em nove casos e transferência de tecido autógeno foi necessária em seis pacientes. Os tendões transferidos foram Aquiles, plantar, semitendíneo, latíssimo, ancôneo e palmar. Em cada caso, o tendão transferido foi entrelaçado ao coto distal do tríceps e a sutura foi passada por perfurações no olécrano.⁷

No caso do nosso paciente, foi necessário o uso de auto-enxerto de semitendíneo, mesmo sendo um caso de ruptura parcial, devido à cronicidade da lesão. Foi feita a fixação do conjunto tendão-enxerto no olécrano através de suturas transósseas e âncoras de sutura, que reforçaram a fixação e tornaram-na mais segura.

A técnica descrita é de fácil execução e permite o ganho de ADM precoce, possibilita a extensão ativa do cotovelo com seis semanas de pós-operatório, com bom resultado funcional em longo prazo. Observamos que, por ser uma lesão rara, há uma grande dificuldade de se fazerem grandes estudos prospectivos para se compararem os métodos de tratamento cirúrgico para tal lesão. Entretanto, a técnica acima descrita parece ser uma boa opção para casos de ruptura crônica do tríceps distal.

Conflitos de interesse

Os autores declaram não haver conflitos de interesses.

REFERÊNCIAS

1. Anzel SH, Covey KW, Weiner AD, Lipscomb PR. Disruption of muscles and tendons; an analysis of 1, 014 cases. *Surgery*. 1959;45(3):406-14.
2. Aso K, Torisu T. Muscle belly tear of the triceps. *Am J Sports Med*. 1984;12(6):485-7.
3. Bach BR Jr, Warren RF, Wickiewicz TL. Triceps rupture. A case report and literature review. *Am J Sports Med*. 1987;15(3):285-9.
4. Sherman OH, Snyder SJ, Fox JM. Triceps tendon avulsion in a professional body builder. A case report. *Am J Sports Med*. 1984;12(4):328-9.
5. Scolaro JA, Blake MH, Huffman GR. Triceps tendon reconstruction using ipsilateral palmaris longus autograft in unrecognized chronic tears. *Orthopedics*. 2013;36(1):e117-20.
6. Weistroffer JK, Mills WJ, Shin AY. Recurrent rupture of the triceps tendon repaired with hamstring tendon autograft augmentation: a case report and repair technique. *J Shoulder Elbow Surg*. 2003;12(2):193-6.
7. van Riet RP, Morrey BF, Ho E, O'Driscoll SW. Surgical treatment of distal triceps ruptures. *J Bone Joint Surg Am*. 2003;85(10):1961-7.
8. Morrey BF. Rupture of the triceps tendon. In: Morrey BF, editor. *The elbow and its disorders*. Philadelphia: Saunders; 2008. p. 536-46.
9. Noyes FR, Butler DL, Grood ES, Zernicke RF, Hefzy MS. Biomechanical analysis of human ligament grafts used in knee-ligament repairs and reconstructions. *J Bone Joint Surg Am*. 1984;66(3):344-52.